



Angeborene Herzfehler

Autoren: Mohammad Aslani Karji, Miriam Prasse

und Prof. Dr. med. vet. Eberhard Trautvetter

aus „Der Hund“ 02.99 mit freundlicher Genehmigung durch „Deutscher Bauernverlag GmbH“, Berlin

Aorten- und Pulmonalstenosen

Die Aortenstenose

Die Aortenstenose ist in Deutschland die häufigste angeborene Herzerkrankung beim Hund. Es handelt sich hierbei um eine Einengung der von der linken Herzkammer ausgehenden und den großen Körperkreislauf mit sauerstoffreichen Blut versorgenden Hauptschlagader - der Aorta. Diese Einengung kann oberhalb oder aber unterhalb der Aortenklappe auftreten, sowie die Klappe selbst betreffen. Überwiegend findet man die Stenose jedoch unterhalb, also kammerwärts der Aortenklappe, als sogenannte subvalvuläre Aortenstenose in Form eines fibrösen Ringes. Wie für viele angeborene Erkrankungen liegt auch für die Aortenstenose eine Rassedisposition vor. Zu den am häufigsten betroffenen Rassen gehören: Boxer, Deutscher Schäferhund, Golden Retriever, Neufundländer und Irish Setter. Bei Boxern treten Aortenstenosen auch zusammen mit Vorhofseptumdefekten, vor allem kombiniert mit Pulmonalstenosen auf.

Was passiert am Herzen?

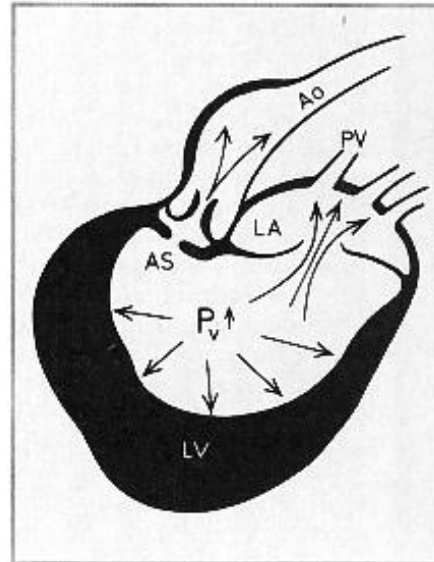
Das Herz muss je nach Belastungsgrad und –art des Hundes eine bestimmte Menge Blut in den Körperkreislauf pumpen, um eine ausreichende Versorgung des Organismus mit sauerstoffreichem Blut zu gewährleisten (sogenanntes Herzminutenvolumen). Da bei der Aortenstenose der Durchmesser des Ausflußtraktes eingeschränkt ist, vergleichbar mit einem Gartenschlauch, den man teilweise mit dem Daumen verschließt, strömt das Blut mit größerem Druck, d.h. mit größerer Geschwindigkeit aus der linken Herzkammer in die Aorta. Dies führt einerseits zu einer unnatürlich starken Belastung der Gefäßwand, die eine Erweiterung des Gefäßes hinter der verengten Stelle bewirkt, „poststenotische *Dilatation*“, gleichzeitig muss die Muskulatur der linken Herzkammer stärker arbeiten, um gegen den erhöhten Druck anzukommen. Die Folge daraus ist eine Zunahme der Muskelmasse der linken Kammer. Durch die Muskelzunahme schiebt sich nun jedoch die Ebene der Klappe zwischen linkem Vorhof und linker Kammer, so dass diese Klappe - die Mitralklappe – ihre Funktion nicht mehr korrekt ausübt, d.h. nicht mehr dicht schließt. Bei jedem Pumpstoß fließt daher ein Teil des Blutes zurück in den linken Vorhof und erweitert diesen im Verlauf der Zeit. Im fortgeschrittenen Stadium kann es dann sogar zu Rückstau in die Lungenvenen kommen, was wiederum die rechte Herzhälfte belastet, die nun gegen den erhöhten Lungenwiderstand anpumpen muss. Mit zunehmenden Lebensalter des Hundes kann sich eine generalisierte Herzvergrößerung mit Stauungserscheinungen der Lunge entwickeln.



Angeborene Herzfehler

ABBILDUNG 1:
Schematische Darstellung der linken Herzhälfte im Querschnitt mit der Aortenstenose und ihre Folgen.

- AS = Aortenstenose verursacht durch subvalvulären Ring und/oder verdickte Klappen
LA = linker Vorhof
Pv↑ = durch die Aortenstenose erhöhter Druck in der linken Kammer
LV = linke Kammer mit verdickter Muskulatur
PV = Lungenvenen



Diagnose

Bei der Auskultation (Abhören) ist ein systolisches Herzgeräusch (= Geräusch zwischen dem ersten und dem zweiten Herzton) links im Aortenfeld, aber auch im 2./3. Zwischenrippenraum, an der rechten Brustwand und eventuell über den Halsarterien zu hören.

Auf dem Röntgenbild ist je nach Schweregrad und Lebensalter eine Zunahme des Höhendurchmessers der Herzsilhouette, eine Linksherzvergrößerung bzw. sogar die Erweiterung des aufsteigenden Astes der Aorta zu erkennen. Im EKG zeigen sich häufig Anzeichen einer Linksherzhypertrophie (d.h. Muskelmassenzunahme der linken Herzhälfte), vor allem in Abteilung II sieht man oft besonders hohe R-Amplituden. Auch Arrhythmien können auftreten.

Durch eine Ultraschalluntersuchung lassen sich viele Stenosen direkt darstellen, ein sicheres Diagnoseverfahren ist die Untersuchung mittels eines *Dopplerechokardiogramms*, dies ermöglicht, Blutflüsse hinsichtlich Richtung und Geschwindigkeit darzustellen.

Die Angiokardiographie (Untersuchung mittels Herzkatheter) bietet eine weitere Möglichkeit, Art und Lokalisation der Aortenstenose darzustellen.

Bei dieser Untersuchung wird ein Katheter in die linke Herzkammer eingeführt, durch den ein Gefäßkontrastmittel eingegeben wird. Es werden mehrere Röntgenaufnahmen in schneller Folge angefertigt, auf denen sich die Verteilung des mit Kontrastmittel angereicherten Blutes gut nachvollziehen lässt.

Angeborene Herzfehler

www.neufundlaender-buschhoff.de/pdf/herzerkrankungen-a03.pdf

© Mohammad Aslani Karji, Miriam Prasse und Prof. Dr. med. vet. Eberhard Trautvetter aus „Der Hund“ 02.99



Herzerkrankungen beim Hund

www.neufundlaender-buschhoff.de



Angeborene Herzfehler

Was fällt dem Halter eines erkrankten Hundes auf?

Je nach Schweregrad der Erkrankung treten beim Hund folgende Symptome in unterschiedlicher Ausprägung auf: Leistungsminderung, verminderte Belastbarkeit, Atemnot bis hin zur Ohnmacht, Zyanose (=Blaufärbung der Schleimhäute, vor allem an der Zunge deutlich sichtbar). In besonders schweren Fällen kann es bereits beim Welpen zum Kümern führen, bzw. es treten plötzliche Todesfälle auf.

Therapie

Eine Therapie kann nur symptomatisch erfolgen eine kausale medikamentelle Therapie ist nicht möglich. In einigen weingen Fällen kann der Versuch einer Erweiterung der Stenose mittels Ballonkatheter sinnvoll sein. Eine chirurgische Korrektur durch einen Bypass ist bei entsprechenden Voraussetzungen theoretisch denkbar.

Pulmonalstenose

Die Pulmonalstenose gehört zu den am häufigsten vorkommenden angeborenen Herzerkrankungen des Hundes. Es handelt sich hier um eine Einengung des von der rechten Herzkammer ausgehenden Gefäßes (Pulmonalarterie). In den meisten Fällen wird die Stenose durch Veränderungen an den Gefäßklappen (Pulmonalklappen) verursacht. Die Pulmonalklappen bestehen aus drei Taschenklappen. Sie können sowohl stark verdickt und starr. Als auch teilweise oder vollständig miteinander verschmolzen sein. Außerdem kann - wie bei der Aorta - ein bindegewebiger Ring unterhalb der Klappenebene zur Stenose führen. Auch eine Kombination dieser beiden Formen oder die Kombination beispielsweise mit *Kammerseptumdefekten* ist möglich. Unabhängig von ihrer Lokalisation bewirkt die Pulmonalstenose einen Druckanstieg in der rechten Kammer, der zur vermehrten Pumparbeit mit Dickenzunahme der rechten Kammerwand führt. Ähnlich wie bei der Aortenstenose kann sich auch bei der Pulmonalstenose eine funktionelle *Insuffizienz* der Klappe zwischen dem rechten Vorhof und der rechten Kammer entwickeln, die zur Vergrößerung des rechten Vorhofs und mit der Zeit zum Rückstau in den Hohlvenen führt.

Abhängig vom Schweregrad der Stenose können früher oder später Symptome wie verminderte Belastbarkeit, Atembeschwerden, Flüssigkeitsansammlung in den Körperhöhlen (Bauchwassersucht) oder Ohnmachtzuständen auftreten. In besonders schweren Fällen kann es zur Blaufärbung der Zunge und Mundschleimhaut kommen.

Die Pulmonalstenose tritt in Deutschland am häufigsten bei Terrierrassen, wie z.B. West Highland White Terrier und Staffordschire Terrier, aber auch bei Boxern, Bulldoggen, Schnauzern und Beagles auf. Mischlinge sind vergleichsweise seltener betroffen.



Angeborene Herzfehler

Ein häufiger Anlass für eine eingehende Herzuntersuchung ist vor allem bei Welpen ein Herzgeräusch, das bei Routineuntersuchungen wie z.B. bei einer Impfung festgestellt wird. Eine Verdachtsdiagnose lässt sich mittels Auskultations-, Röntgen- und EKG-Befund stellen. Beim Abhören ist stets ein systolisches Geräusch (zwischen dem ersten und dem zweiten Herzton) im dritten linken Zwischenrippenraum dicht oberhalb des Brustbeins aber auch häufig an der rechten Brustwand zu vernehmen. Auf den Röntgenaufnahmen fallen je nach Schweregrad und Lebensalter sie vergrößerte rechte Herzhälfte und häufig die Erweiterung der Pulmonalarterie sowie die fein gezeichneten Lungengefäße auf.

Im EKG lassen sich die für die Vergrößerung der rechten Kammer typischen Veränderungen erkennen. Zur Bestätigung der Verdachtsdiagnose sind jedoch weitergehende Untersuchungen notwendig.

In der Narkose wird durch die sogenannte Herzkatheteruntersuchung die Pulmonalstenose diagnostiziert und ihr Schweregrad bestimmt. Seit einigen Jahren ist es jedoch möglich, diese Erkrankung und ihre Ausprägung durch eine Echo- bzw. Dopplerechokardiographische Untersuchung ohne Narkose festzustellen.

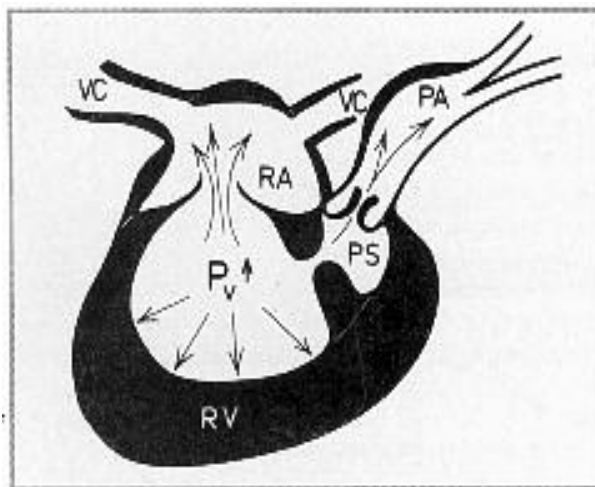


ABBILDUNG 2:

Schematische Darstellung der rechten Herzhälfte im Querschnitt mit der Pulmonalstenose und ihren Folgen.

- PA = Pulmonalarterie mit dem durch die Stenose erweiterten Abschnitt
- PS = Pulmonalstenose verursacht durch verdickte Klappen und/oder bindegewebig-muskulären Ring unterhalb der Klappen-ebene
- Pv↑ = durch die Pulmonalstenose erhöhter Druck in der rechten Kammer
- RA = rechte Kammer mit verdickter Muskulatur
- VC = hintere und vordere Hohlvene

Therapie

Mit Ausnahme der Ballondilatation, die bei der Pulmonalstenose vielversprechend ist, können medikamentelle Maßnahmen, die weitere Verschlechterung bei behandlungsbedürftigen Fällen nur hinauszögern. In jedem Fall sind regelmäßige Verlaufsuntersuchungen unbedingt notwendig. Die betroffenen Tiere dürfen unabhängig vom Schweregrad der Erkrankung nicht zur Zucht eingesetzt werden.